

Koroner yavaş akımda kardiyak biyobelirteçler: Endokan ve omentin-1

Cardiac biomarkers in coronary slow flow: endocan and omentin-1

K. Okyay

Koroner yavaş akım fenomeninde endokan ve omentin-1

Endocan and omentin-1 in slow coronary flow phenomena

S. Sığırcı et al.

Cardiac adaptation after atrial septal defect closure

Atrial septal defekt kapatılması sonrası kardiyak adaptasyon

B. Kılıçaslan et al.

Coil ile transkateter patent duktus arteriyozus kapatılması

Transcatheter coil occlusion of patent ductus arteriosus

S. Ugan Atik ve ark.

Short-term mortality of patients with saddle pulmonary embolism

Eyer tipi pulmoner arter embolisi olan hastalarda kısa dönem mortalite

R. Hajizadeh et al.

Liver stiffness increase chronic heart failure

Karaciğer sertliği kronik kalp yetmezliğini artırır

Y. K. İçen et al.

Popliteal arter dallanma paternlerinin araştırılması

Investigation of popliteal artery branching patterns

A. Özaşlamacı

Carotid intima-media thickness is related to age

Karotis intima media kalınlığı yaşla ilgilidir

A. S. Koç et al.

A rare complication of transaortic valve implantation

Nadir bir transaortik kapak implantasyon komplikasyonu

D. Tok ve ark.

Osborn wave and synthetic cannabis

Osborn dalgası ve sentetik kannabinoid

H. Topçu et al.

Mosaic trisomy 14 and aorta-pulmonary window association

Mozaik trizomi 14 ve aorta-pulmoner pencere birlikteliği

F. H. Yılmaz et al.

Isotretinoin-associated possible Kounis syndrome

İsotretinoin ile ilişkili olası Kounis sendromu

M. Akçay et al.

Unexpected pacemaker complication

Beklenmedik pacemaker komplikasyonu

Ç. Kaya et al.

Kardiyak lenfoma

Cardiac lymphoma

K. Çağlı ve ark.

Tubular thrombus-in-transit detected initially on computed tomography scan

İlk olarak bilgisayarlı tomografi taramasında saptanan gezinen tübüler pıhtı

A. Hosseinsabet et al.

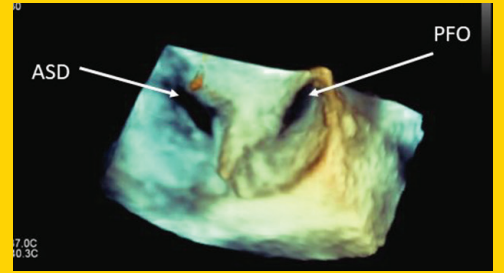
Three-dimensional echocardiographic imaging of a double-barrel interatrial communication

Çift taraflı interatriyal bağlantının üç boyutlu ekokardiyografi ile görüntülenmesi

K. C. Theodoropoulos et al.

Letters to the Editor / Editöre Mektuplar

Consensus Report / Uzlaşma Raporu

**TÜRK
KARDİYOLOJİ
DERNEĞİ
ARŞİVİ**ARCHIVES
OF THE
TURKISH
SOCIETY OF
CARDIOLOGY

Three-dimensional echocardiographic imaging of a double-barrel interatrial communication. K. C. Theodoropoulos et al.

Cilt/Volume 47, Sayı/Number 4

**TÜRK
KARDİYOLOJİ
DERNEĞİ**TURKISH
SOCIETY OF
CARDIOLOGY<http://www.archivestsc.com>