

Coexistence of Wolff-Parkinson-White and Brugada ECG

Wolff-Parkinson-White ile Brugada EKG birlikteliği

O. Erdoğan

Echocardiographic epicardial adipose tissue, P wave dispersion and corrected QT-interval

Ekokardiyografik epikardiyal yağ dokusu, P dalga dispersiyonu ve düzeltilmiş QT aralığı

A. Kepez

Cardiac syndrome X

Kardiyak sendrom X

B. G. Kanar et al.

Smoking and chronic total occlusion

Sigara içme ve kronik total oklüzyon

J. E. Guelker et al.

Kardiyak sendrom X'li hastalarda artmış miyokart enerji tüketimi

Increased myocardial energy expenditure in cardiac syndrome X

M. S. Çetin ve ark.

SYNTAX II, electrocardiographic no-reflow in STEMI

SYNTAX II, STYME'de elektrokardiyografik no-reflow

L. Aşkın et al.

Gold-tip versus contact-sensing catheter for cavotricuspid isthmus ablation

Altın-uçlu ve temas-özellikli kateterlerin kavotriküspid istmus ablasyonunda karşılaştırılması

E. E. Gül et al.

Echocardiographic epicardial adipose tissue, P wave dispersion and corrected QT-interval

Ekokardiyografik epikardiyal yağ dokusu, P dalga dispersiyonu ve düzeltilmiş QT aralığı

A. Quisi et al.

Depression in patients with congestive heart failure and an implanted cardiac device

Kardiyak cihaz implante edilmiş konjestif kalp yetersizliği olan hastalarda depresyon

G. S. Pushkarev et al.

Coexistence of Brugada and Wolff Parkinson White syndromes

Brugada ve Wolff Parkinson White sendromu birlikteliği

G. Aksan et al.

Vagal ganglia ablation in a patient with functional atrioventricular block

Fonksiyonel atriyoventriküler bloklu bir hastada vagal ganglionların ablasyonu

T. Aksu et al.

Percutaneous retrieval of embolized device

Embolize cihazın perkütan olarak alınması

Ö. Candan et al.

Incidentally detected bifid

Rastlantısal olarak fark edilmiş bifid

A. Hosseinsabet et al.

Imaging of large coronary fistula using echocardiography

Ekokardiyografi ile büyük bir koroner fistülün görüntülenmesi

Ö. Candan et al.

Late detachment of an Amplatzer septal occluder device

Amplatzer septal oklüder cihazının geç ayrılması

H. Güneş et al.

Spontaneous pneumopericardium

Spontan pnömoperikardium

T. Yıldırım et al.

Cardiac metastasis of malignant melanoma with unknown primary origin

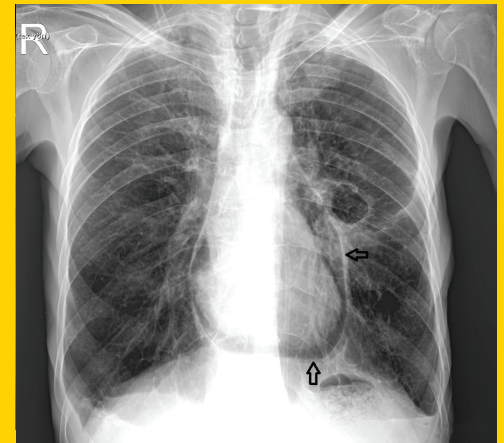
Primeri bilinmeyen malign melanomun kardiyak metastazi

U. Kocabaş et al.

Giant left subclavian artery pseudoaneurysm causing severe dyspnea

Ciddi dispneye neden olan dev sol subklavyen arter psödoanevrizması

A. Naser et al.

**TÜRK
KARDİYOLOJİ
DERNEĞİ
ARŞİVİ****ARCHIVES
OF THE
TURKISH
SOCIETY OF
CARDIOLOGY**

Spontaneous pneumopericardium. T. Yıldırım et al.

Cilt/Volume 46, Sayı/Number 6

**TÜRK
KARDİYOLOJİ
DERNEĞİ**TURKISH
SOCIETY OF
CARDIOLOGY