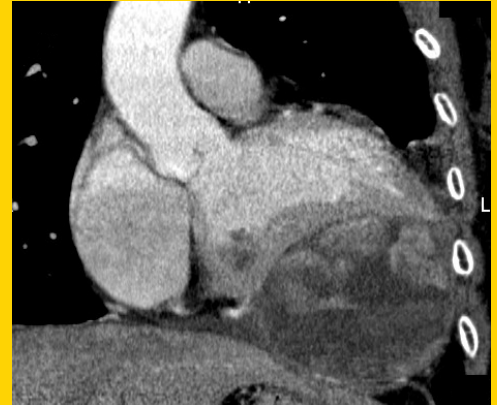


TÜRK KARDİYOLOJİ DERNEĞİ ARŞİVİ

ARCHIVES OF THE TURKISH SOCIETY OF CARDIOLOGY



Giant left ventricular metastasis of uterine leiomyosarcoma mimicking acute coronary syndrome. V. Ö. Barış et al.

Pre-procedural laboratory parameters and drug-eluting stent restenosis
İşlem öncesi ölçülen biyokimyasal belirteçler ve ilaç kaplı stentlerde yeniden daralma
M. Gençbay

Corrected balloon occlusive diameter and atrial septal defect closure
Perkütan atriyal septal defekt kapaması ve düzeltilmiş balon oklüziv çap
Ş. Arslan et al.

Lymphocytopenia and poor NYHA functional class
Lenfositopeni ve kötü NYHA fonksiyonel sınıf
H. Yücel et al.

Akciğer rezeksiyonu sonrası kalp ve solunum fonksiyonlarında değişiklikler
Cardiac and respiratory changes after lung resection
T. Kaplan ve ark.

Assessment of efficacy of single dose acetylsalicylic acid over a 24-hour period
Günde tek doz verilen asetilsalisilik asidin 24 saat içindeki etkinliğini değerlendirme
R. M. Baha et al.

Prediction of radial artery diameter in candidates for transradial coronary angiography
Transradial koroner anjiyografi yapılması planlanan hastalarda radial arter çap tahmini
A. Ç. Aykan et al.

Pre-procedural laboratory parameters and drug-eluting stent restenosis
İşlem öncesi ölçülen biyokimyasal belirteçler ve ilaç kaplı stentlerde yeniden daralma
A. Tanındı et al.

Dunbar syndrome
Dunbar sendromu
Y. Karavelioğlu et al.

Methemoglobinemia
Methemoglobinemi
C. Sarı et al.

Right ventricular outflow tract tachycardia after an initial dose of amantadine
Amantadin kullanımı sonrası sağ ventrikül çıkış yolu taşikardisi
C. Kocaş et al.

A challenging case of transvenous lead extraction
Zorlu bir olguda transvenöz elektrot çıkartılması
T. Aksu et al.

Retrograde recanalisation of popliteal artery occlusion
Popliteal arter tıkanıklıklarına ters yönden yeniden yol açılması
M. A. Astarcioglu et al.

Conservative management of a left ventricle cardiac fibroma in an asymptomatic child
Semptomsuz sol ventrikül kalp fibroması olan çocuk konservatif yaklaşım
H. Ünsal et al.

Almanac 2014: congenital heart disease
P. C. Kahr et al.

Right atrial myxoma causing distortion of interventricular septum in diastole
Diyastolde interventriküler septumun distorsiyonuna neden olan sağ atriyal miksoma
R. Salehi et al.

A case of Klippel-Feil syndrome with congenital cardiovascular anomalies
Doğumsal kardiyovasküler anomalilerin eşlik ettiği Klippel-Feil sendromu
E. Bayram et al.

Giant left ventricular metastasis of uterine leiomyosarcoma mimicking ACS
Akut koroner sendromu taklit eden uterin leiomyosarkomun dev sol ventrikül metastazı
V. Ö. Barış et al.

An elderly patient with atresia of the left main stem
Sol ana koroner arter atrezili yaşlı bir hasta
M. Topuz et al.

Sağ arkus aorta ve Kommerell divertikülü
Right arcus aorta and Kommerell diverticulum
E. Güler ve ark.

Cilt/Volume 43, Sayı/Number 5



**TÜRK
KARDİYOLOJİ
DERNEĞİ**

TURKISH
SOCIETY OF
CARDIOLOGY



<http://www.tkd.org.tr>

