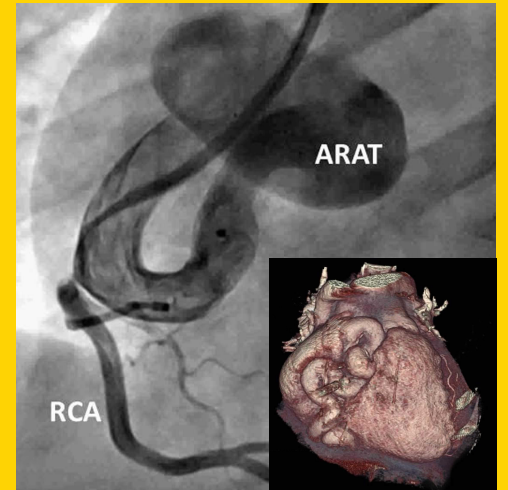


# TÜRK KARDİYOLOJİ DERNEĞİ ARŞİVİ

ARCHIVES  
OF THE  
TURKISH  
SOCIETY OF  
CARDIOLOGY



Treatment of an aneurysmatic aorta-right atrial tunnel by vascular plug.  
I. H. Altıparmak et al.

Cilt/Volume 43, Sayı/Number 3



**TÜRK  
KARDİYOLOJİ  
DERNEĞİ**  
TURKISH  
SOCIETY OF  
CARDIOLOGY

## Infection and atherosclerosis hypothesis

Enfeksiyon ve ateroskleroz hipotezi

M. Kılıçkap

## Arkus aorta anatomisinin ve dallanma paternindeki varyasyonlar

Branching pattern and anatomy of the aortic arch

O. Ergun ve ark.

## Kırmızı kan hücresi dağılım genişliği ve romatizmal mitral kapak darlığı

Red blood cell distribution width and rheumatic mitral valve stenosis

M. K. Akboğa ve ark.

## Kronik sinüzitli hastalarda subklinik aterosklerozun değerlendirilmesi

Evaluation of subclinical atherosclerosis in chronic sinusitis patients

M. Çakıcı ve ark.

## Brucellosis impairs endothelial functions in chronic symptomatic patients without overt cardiac involvement

Bruselloz kronik semptomlu hastalarda belirgin kalp tutulumuna yol açmaksızın endotel fonksiyonlarını bozar

M. O. Gürsoy et al.

## Remodeling process in RV and LV after percutaneous atrial septal defect closure in adult patients

Erişkin hastalarda perkütan yolla atriyal septal defekt kapatılmasının RV ve LV'nin yeniden şekillenmesi üzerine etkisi

K. G. Balcı et al.

## AF'de plazma fibronektin düzeyi ile sol atriyumun elektriksel ve yapısal yeniden şekillenmesi

Plasma fibronectin level with left atrial electrical and structural remodeling in AF

U. Canpolat ve ark.

## Multiple congenital left ventricular diverticulum and cerebrovascular events

Çok sayıda konjenital sol ventrikül divertikülü ve serebrovasküler olay

M. B. Alkan et al.

## A rare combination of vascular anomalies

Nadir bir damar anomalisi kombinasyonu

N. Bayar et al.

## High implantation technique during CoreValve replacement

CoreValve yerleştirilmesi sırasında uygulanan yüksek implantasyon tekniği

T. Kılıç et al.

## An unexpected complication of the MitraClip device

MitraClip cihazının beklenmeyen komplikasyonu

C. Toprak et al.

## The first case of levetiracetam-induced and tolvaptan-resistant hyponatremia

Levetirasetama bağlı tolvaptana dirençli hiponatremili ilk olgu

H. Arı et al.

## Non-compaction cardiomyopathy and patent ductus arteriosus

Non kompaksiyon kardiyomyopati ve patent duktus arteriyozus

N. Arat et al.

## Hiponatremi tedavisinde Vaptan kullanımı

Use of "Vaptans" in treatment of hyponatremia

A. Tanındı ve ark.

## Almanac 2014: cardiomyopathies

O. P. Guttman et al.

## Sağ atriyum içinde serbest yüzen üç komponentli trombüs benzeri görünüm

Free floating thrombus-like image with three components in right atrium

Z. Y. Günaydın ve ark.

## Treatment of an aneurysmatic aorta-right atrial tunnel by vascular plug

Anevrizmatik aorta-sağ atriyal tünelin vasküler plakla tedavisi

İ. H. Altıparmak et al.

## Left atrial thrombi which occlude the pulmonary vein in a patient with mitral mechanical prosthesis valve

Mekanik mitral protez kapağı olan bir hastada pulmoner ven obstrüksiyonu yapan sol atriyum trombüsü

S. İzci et al.

## A demonstrative cardiac hydatid cyst in the interventricular septum

İnterventriküler septumda belirgin bir kardiyak hidatid kist

A. N. Aslan et al.

## Percutaneous closure of an arteriovenous fistula with pseudoaneurysm

Fistül ve psödoanevrizma birlikteliğinin perkütan yolla tedavisi

M. Kocaağa et al.

<http://www.tkd.org.tr>

