

Stable coronary artery disease patients with poor coronary collateral circulation

kararlı koroner arter hastalarında yetersiz koroner kollateral dolaşımı

İ. Şahin et al.

Malnutrition with blood ghrelin and fecal elastase levels in acute decompensated HF patients

Akut dekompanse kalp yetersizliği bulunan hastalarda kan ghrelin, fekal elastaz düzeyi ve malnütrisyon

M. Özcan et al.

Chronic inhibition of tumor necrosis factor- α with infliximab in rheumatoid arthritis

Romatoid artritlilerde tümör nekroz faktör- α 'nın infliksimab ile uzun süreli inhibisyonu

B. Ay et al.

Association of fragmented QRS complexes on ECG with LV diastolic function in hypertensive patients

Hipertansiyonlu hastalarda fragmente QRS komplekslerinin SoV diyastolik fonksiyonu ile ilişkisi

H. Kadı et al.

Acute decompensated systolic heart failure and hematologic indices

Akut dekompanse sistolik kalp yetersizliği ve hemogram parametreleri

N. Polat et al.

Predictors of survival in heart failure

Kalp yetersizliğinde yaşam öngördürücüleri

Y. Çavuşoğlu

AFTER-2 Study Design

AFTER-2 çalışması dizaynı

F. Ertaş et al.

Acute inferior myocardial infarction after electrical weapon exposure

Elektrikli silah uygulaması ardından gelişen akut alt duvar miyokart enfarktüsü

E. Belen et al.

Transjugular approach for radiofrequency ablation of permanent junctional reciprocal tachycardia

Sürekli kavşak resiprokal taşikardisinin transjuguler yol ile radyofrekans ablasyonu

M. Gülgün et al.

Delayed right-ventricular perforation by pacemaker lead

Kalp pili elektroduna bağlı geç dönem sağ ventrikül delinmesi

H. H. Aykan et al.

Ventrikül fibrilasyonuna neden olan Prinzmetal anjina

Ventricular fibrillation due to Prinzmetal angina

A. Gündeş et al.

Infantile Scimitar syndrome

Scimitar sendromlu bir süt çocuğu

E. Aslan et al.

Hypoglycemia detected during cardiac arrest of a non-diabetic patient with HF

Diyabetik olmayan KY'li hastada kalp durması sırasında hipoglisemi

İ. T. Çöllüoğlu et al.

The mysterious light of dark chocolate

Siyah çikolatanın gizemli ışığı

T. Şentürk et al.

Isolated aortic valve prolapse

İzole aort kapak prolapsusu

Z. Y. Günaydın et al.

A ring-shaped image in the right atrium

Sağ atriyum içerisinde yüzük şeklinde görüntü

K. Gülşen et al.

Multimodality diagnostic imaging of a giant coronary artery aneurysm

Dev koroner arter anevrizmasının değişik yöntemler ile görüntülenmesi

Y. Karavelioğlu et al.

Quantification of a left atrial myxoma by 3D speckle-tracking echocardiography

3D speckle-tracking ekokardiyografiye sol atriyum miksomasının niceliksel değerlendirilmesi

A. Nemes et al.

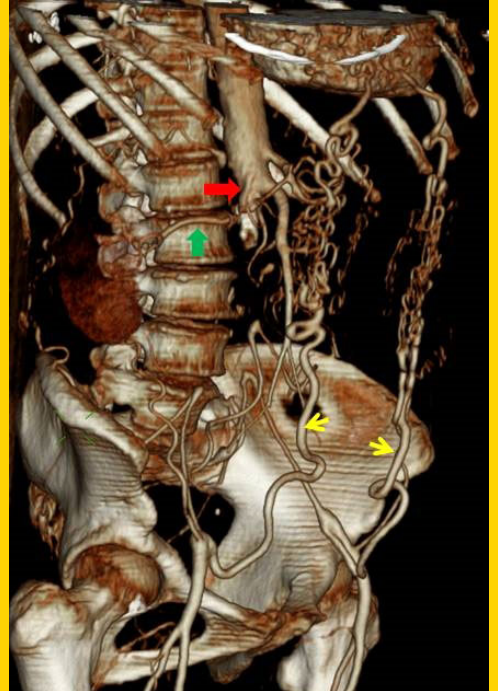
Juxtarenal Leriche Syndrome

Jukstarenal Leriche sendromu

Z. Y. Günaydın et al.

TÜRK KARDİYOLOJİ DERNEĞİ ARŞİVİ

ARCHIVES
OF THE
TURKISH
SOCIETY OF
CARDIOLOGY



Juxtarenal Leriche Syndrome. Z. Y. Günaydın et al.

Cilt/Volume 43, Sayı/Number 2



**TÜRK
KARDİYOLOJİ
DERNEĞİ**

TURKISH
SOCIETY OF
CARDIOLOGY