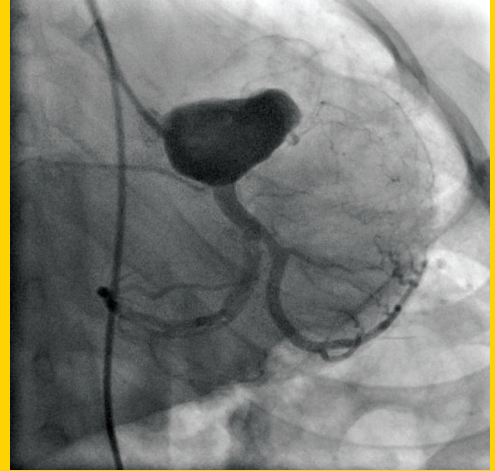


Epidemiology of atrial fibrillation in Turkey**Türkiye'de atriyum fibrilasyonu epidemiyolojisi****F. Ertaş et al.****The prognostic value of the cardiopulmonary exercise test and beta-blockers****Beta-blokerler ve kardiyopulmoner egzersiz testinin prognostik değeri****C. Dufay-Bougon et al.****Exercise testing for heart failure prognosis in the beta-blocker era****Beta-bloker çağında kalp yetersizliği prognozunun belirlenmesinde egzersiz testi****M. Simon et al.****Association of epicardial adipose tissue thickness by echocardiography and hypertension****Ekokardiyografik olarak ölçülen epikardiyal yağ dokusu kalınlığı ve hipertansiyon ilişkisi****S. Eroğlu et al.****Association of neutrophil to lymphocyte ratio with presence of isolated coronary artery ectasia****Nötrofilin lenfosit oranının izole koroner arter ektazisi varlığı ile ilişkisi****T. Işık et al.****Kardiyak cihazlara bağlı olarak gelişen enfektif endokardit****Cardiac device related infective endocarditis****M.A. Elbey ve ark.****Elektrofizyolojik çalışma yapılan hastalarda yaşam kalitesi ve kaygı düzeylerinin değerlendirilmesi****Anxiety levels and quality of life assessment in patients that underwent an electrophysiologic study****M.F. Özlü ve ark.****Obstruction of superior vena cava flow and Atriasept ASD occluder****Atriasept ASD kapatma cihazı ve süperiyör vena kava akımının tıkanması****N.K. Eren et al.****Apikal hipertrofik kardiyomyopatili bir hasta****A patient with apical hypertrophic cardiomyopathy****M. Sünbül ve ark.****Kompleks ostiyum sekundum tipi atriyal septal defektleri olan üç olgu****Three adult patients with complex ostium secundum type atrial defects****T. Kılıç ve ark.****Cardiac metastasis of renal cell carcinoma without inferior vena cava involvement****Renal hücre karsinomunun inferiyör vena kava tutulumu olmadan kardiyak metastazi****M. Topçuoğlu et al.****Chronic pericardial effusion secondary to a influenza virus A (H1N1)/2009 infection****İnfluenza virüs A (H1N1)/2009 enfeksiyonuyla oluşan kronik perikart efüzyonu****J.F. Martín-Lázaro et al.****Balloon valvuloplasty for critical aortic stenosis in a fetus****Fetusta kritik aort darlığı için balon valvuloplasti****A. Gül et al.****Akut koroner sendromların yeni antitrombotik ilaçlar ile tedavi stratejisi****Management strategies in acute coronary syndromes with the new oral antiplatelet agents****R. Enar****Floroskopi kullanmaksızın yatak başında geçici pil elektrodu nasıl yerleştirilir?****How temporary pacemaker electrode is implanted without using fluoroscopy?****M. Özaydın ve ark.****Kawasaki hastalığı geçirmiş bir çocukta kronik sol ön inen arter tıkanması****Chronic LAD artery occlusion in a young patient with a history of Kawasaki disease****A. Değirmencioğlu ve ark.****Multiple coronary artery-pulmonary artery fistulas presenting with cardiac arrest****Kardiyak arrest ile kendini gösteren çoklu koroner arter-pulmoner arter fistül****M. Bulut et al.****Giant pseudoaneurysm****Dev psödoanevrizma****A. Doğan et al.****Mitral valve Libman-Sacks endocarditis****Mitral kapak Libman-Sacks endokarditi****M. Ünlü et al.****Porcelain thoracic aorta in a patient with rheumatoid arthritis****Romatoid artriti bulunan hastada porselen torasik aort****U. Canpolat et al.****Mart / March 2013****TÜRK
KARDİYOLOJİ
DERNEĞİ
ARŞİVİ**ARCHIVES
OF THE
TURKISH
SOCIETY OF
CARDIOLOGY

Kawasaki hastalığı geçirmiş bir çocukta kronik sol ön inen arter tıkanması.
A. Değirmencioğlu ve ark.

Cilt/Volume 41, Sayı/Number 2

**TÜRK
KARDİYOLOJİ
DERNEĞİ**TURKISH
SOCIETY OF
CARDIOLOGY<http://www.tkd.org.tr>