

The Turkish registry of heart valve disease

Türkiye kalp kapak hastalıkları kayıt çalışması

R. Demirbağ et al.

Valvular heart disease epidemiology

Kalp kapak hastalığı epidemiyolojisi

N. Özer

Patients with obstructive sleep apnea syndrome and mean platelet volume

Tıkkayıcı uyku apnesi sendromlu hastalar ve ortalama trombosit hacmi

M.S. Karakaş et al.

İyodiksanol ile iyopamidolün nefrotoksik etkilerinin karşılaştırması

Nephrotoxicity of iodixanol versus iopamidol

M. Gül ve ark.

Kontrast nefropatisi

Contrast-induced nephropathy

S. Aydoğdu

Pregnant patients with valvular heart disease

Kalp kapak hastalığı olan gebeler

H.A. Gümrukçüoğlu et al.

Heart-type fatty acid binding protein level in familial Mediterranean fever

Ailevi Akdeniz ateşinde kalp tipi yağ asidi bağlayıcı protein düzeyleri

Ö.K. Arıtürk et al.

Koroner arter hastalarında ortalama trombosit hacmi ve koroner aterosklerozun yaygınlığı

Mean platelet volume and the extent of coronary atherosclerosis in patients

A. Karan ve ark.

Rupture of a pacemaker lead during the course of infective endocarditis

Enfektif endokardit seyrinde kalp pili elektrodunun kopması

Ç. Akgüllü et al.

Bardet-Biedl syndrome and subaortic membrane

Bardet-Biedl sendromu ve subaortik membran

O.Z. Arık et al.

Çift ağızlı yırtılmış SVA'nın perkütan yolla tedavisi

Percutaneous treatment of a ruptured SVA with double orifices

E.R. Altekin ve ark.

Recurrent pacemaker lead thrombosis in a patient with gene polymorphism

Gen polimorfizmi olan bir hastada tekrarlayan pacemaker elektrodu trombüsü

S.S. Ayhan et al.

A case of double coronary perforations and tamponade during left main PCI

Sol ana koroner artere PKG sırasında çift perforasyon ve tamponat gelişen olgu

G. Alıcı et al.

Cardiac resynchronization treatment in a patient with HCM after heart transplantation

HKP'li bir hastada kardiyak transplantasyon sonrası resenkronizasyon tedavisi

A. Vural et al.

Neurocardiogenic syncope and associated conditions

Nörokardiyojenik senkop ve ilişkili durumlar

A. Kossaity et al.

Psödoanevrizma kapatılması

Occlusion of pseudoaneurysm

A. Harman ve ark.

Abnormal draining of the great cardiac vein into the superior vena cava

Büyük kardiyak venin superior vena kavaya anormal drenajı

M. İncedayı et al.

Huge interatrial septal aneurysm associated with a multiple atrial septal defect

Birden çok atriyal septal defektin eşlik ettiği dev interatriyal septal anevrizma

S. Demirkol et al.

A healthy right lobe of the liver mimicking a paracardiac mass

Parakardiyak kitleyi taklit eden karaciğerin sağlıklı sağ lobu

O. Turak et al.

Two adjacent pericardial mesothelial cysts mimicking a hydatid cyst

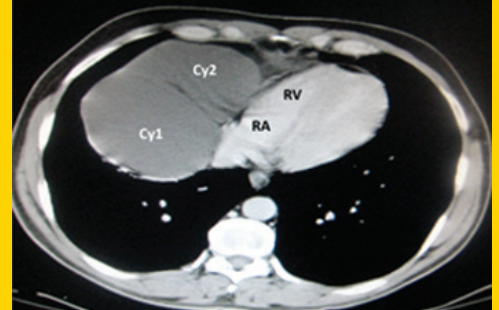
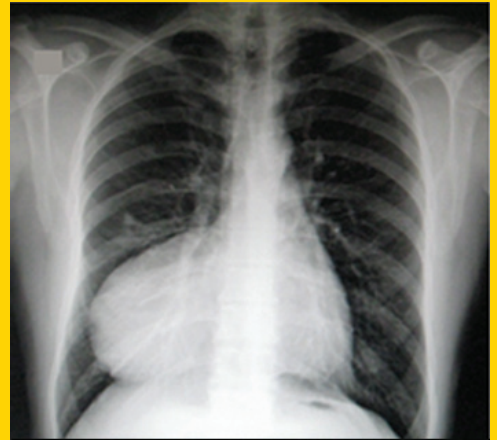
Hidatik kisti taklit eden iki bitişik perikardiyal mezotelyal kist

E.G. İpek et al.

Pulsus paradoxus

Pulsus paradoksus

A. Çoner et al.

**TÜRK
KARDİYOLOJİ
DERNEĞİ
ARŞİVİ**ARCHIVES
OF THE
TURKISH
SOCIETY OF
CARDIOLOGY

Two adjacent pericardial mesothelial cysts mimicking a hydatid cyst. E.G. İpek et al.

Cilt/Volume 41, Sayı/Number 1

**TÜRK
KARDİYOLOJİ
DERNEĞİ**TURKISH
SOCIETY OF
CARDIOLOGY