

Yetmiş beş yaş ve üstündeki AMİ'li hastalarda PPG

PPCI for AMI in elderly aged 75 years and over

D. Tok ve ark.

Determination of subclinical atherosclerosis in plaque type psoriasis patients

Klasik aterosklerotik risk faktörü bulunmayan plak tipi psoriasisli olan hastalar

E. R. Altekin et al.

Factors affecting LV synchronicity in hypertensive patients

Hipertansiyonlu hastalarda SV'nin eş zamanlı kasılmasını etkileyen faktörler

A. Kırış et al.

KAH'nın yaygınlığı ile PTH düzeyi arasında ilişki

The relationship between PTH levels and the severity of CAD

D. Öztürk ve ark.

Böbrek yetersizliği bulunmayan hastalarda PTH düzeyleri ve KAH yaygınlığı

PTH levels and severity of CAD in patients without renal failure

T. Çelik ve ark.

Assessment of LV functions with ECG imaging techniques in patients administered TKI

Tirozin kinaz inhibitörü alan hastalarda SV fonksiyonlarının ECG değerlendirilmesi

Y.İ. Alihanoğlu et al.

Aortic knob calcification and coronary artery lesion complexity

Aort topuzu kalsifikasyonu ve koroner arter lezyonu kompleksliği

L. Korkmaz et al.

Shone's complex

Shone kompleksi

B. Ekici et al.

Kounis sendromu

Kounis syndrome

D. Tok ve ark.

Late stent thrombosis after wasp sting

Yabanarısı sokması sonrası geç stent trombozu

T. Işık et al.

Fontan fenestration and a bioabsorbable Biostar occluder

Fontan fenestrasyonu ve biyoemilimi olan Biostar tıkaçıcı cihazı

C. Zeybek et al.

Exchanging the diagnostic catheter with a guiding catheter

Tanışal kateterin kılavuz kateter ile değiştirilmesi

E. Kardeşoğlu et al.

Paravalvular mitral regurgitation and "Vascular Plug III"

Paravalvüler mitral yetersizliği ve "Vascular Plug III"

M. Özkan et al.

Karotis arter endarterektomisi ve karotis artere stent

Carotid endarterectomy versus stenting

B. Boztosun ve ark.

Myocardial noncompaction and mitral valve prolapse

Mitral kapak prolapsusu ve süngerimsi miyokart

M. Küçükosmanoğlu et al.

Volume measurement of a cardiac myxomatous lesion

Kardiyak miksomatöz bir lezyonun hacminin ölçümü

S. Demirkol et al.

The detection of prosthetic mitral valve dehiscence

Yapay mitral kapak ayrılmasının saptanması

S. Demirkol et al.

Visualization of thoracic aortic atheroma

Torasik aorta aterom görüntüleme

S. Gündüz et al.

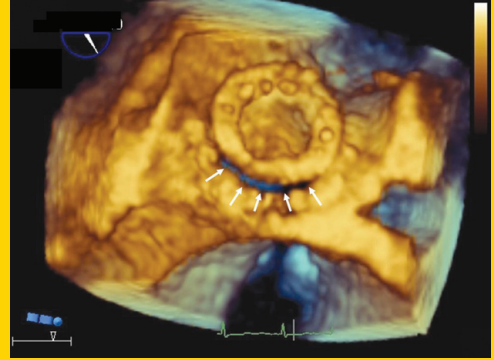
Squamous cell lung cancer metastasis in the left atrium

Sol atriyumda skuamöz hücreli akciğer kanseri metastazi

C. Şengül et al.

TÜRK KARDİYOLOJİ DERNEĞİ ARŞİVİ

ARCHIVES
OF THE
TURKISH
SOCIETY OF
CARDIOLOGY



Volume measurement of a cardiac myxomatous lesion. S. Demirkol et al.

