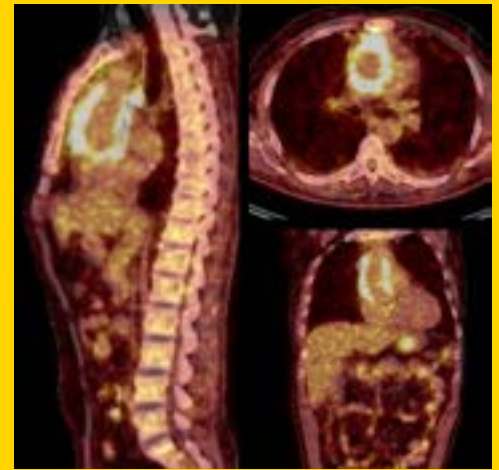


TÜRK KARDİYOLOJİ DERNEĞİ ARŞİVİ



ARCHIVES OF THE TURKISH SOCIETY OF CARDIOLOGY



Prosthetic aortic vascular graft infection due to left arm cellulite.
F. Sivri et al.

Cilt/Volume 47, Sayı/Number 3



**TÜRK
KARDİYOLOJİ
DERNEĞİ**

TURKISH
SOCIETY OF
CARDIOLOGY

Cardiovascular effects of laparoscopic sleeve gastrectomy

Laparoskopik sleeve gastrektominin kardiyovasküler etkileri

N. Katsiki et al.

Sleeve gastrectomy and diastolic function

Sleeve gastrektomi ve diyastolik fonksiyon

M. A. Şimşek et al.

Left ventricular thrombus and lead aVR

Sol ventrikül trombüsü ve aVR derivasyonu

Y. K. İçen et al.

Prolactin serum level and coronary artery atherosclerosis correlation

Serum prolaktin düzeyi ve koroner arter arterosklerozu korelasyonu

A. Amirzadegan et al.

Hematological indices in renovascular hypertension

Renovasküler hipertansiyonda hematolojik endeksler

A. S. Gürbüz et al.

The role of sPESI Score

sPESI Skoru'nun rolü

E. Şahan et al.

Türkiye'de kalp yetersizliğinin anlık görüntüsü

Snapshot evaluation of heart failure in Turkey

M. B. Yılmaz ve ark.

Çocuklarda idiyopatik dilate kardiyomyopati

Idiopathic dilated cardiomyopathy in children

M. E. Arı ve ark.

Reduced biventricular pacing

Azalmış biventriküler pacing

E. Gul ve ark.

Etik açıdan araştırmalarda kişisel veri kullanımı

Use of personal data in ethical research

B. Gökçay ve ark.

Transcatheter mitral valve replacement

Transkateter mitral kapak replasmanı

B. Çakal et al.

Simultaneous kissing stent technique

Simultane 'kissing stent' tekniği

E. Bayam et al.

A rare and overlooked mechanical complication of partial nephrectomy

Parsiyel nefrektominin gözden kaçan ve nadir görülen mekanik komplikasyonu

Y. Z. Şener et al.

Circumflex coronary artery entrapment

Sirkumfleks koroner arterin sıkışması

M. E. A. García et al.

Ruptured aortic sinus of Valsalva aneurysm in a patient with a mechanical bileaflet aortic valve

Mekanik biküspit aort kapağı olan hastada yırtılmış aort Valsalva sinüsü anevrizması

A. Hajizeinali et al.

Kardiyoloğun tanı koyduğu bir karsinoid tümör olgusu

A case of carcinoid tumor diagnosed by a cardiologist

V. Ö. Barış ve ark.

Prosthetic aortic vascular graft infection due to left arm cellulite

Sol kolda selülit sonrası görülen protez aort greft enfeksiyonu

F. Sivri et al.

Left ventricle pseudoaneurysm detected eight months after myocardial infarction

Miyokart enfarktüsünden sekiz ay sonra saptanan sol ventrikül pödoanevrizması

M. A. Yılmaztepe et al.

