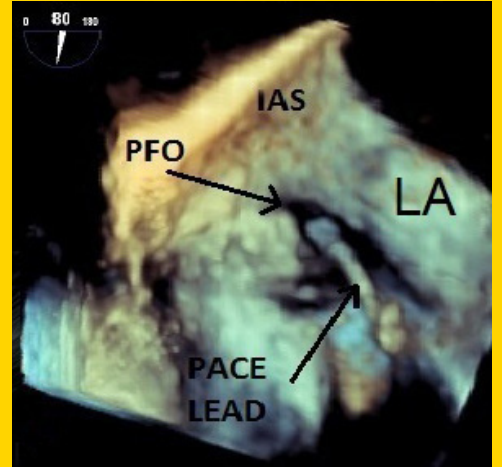


TÜRK KARDİYOLOJİ DERNEĞİ ARŞİVİ

ARCHIVES OF THE TURKISH SOCIETY OF CARDIOLOGY



Malposition of an atrial pacemaker lead crossing through patent foramen ovale. Y. Karavelioğlu et al.

Cilt/Volume 44, Sayı/Number 1



**TÜRK
KARDİYOLOJİ
DERNEĞİ**

TURKISH
SOCIETY OF
CARDIOLOGY

2015 ESC Perikart Hastalıkları Tanı ve Yönetimi Kılavuzu ne yenilikler getirdi?

What is new in the ESC 2015 Guidelines for the Diagnosis and Management of Pericardial Disease?
S. Eroğlu

2015 ESC Pulmoner Hipertansiyon Kılavuzu'nda yeni anlayışlar

The new insights of 2015 ESC Pulmonary Hypertension Guidelines
M. S. Küçüköğlü ve ark.

2015 ESC Ventrikül Aritmisi Olan Hastaların Yönetimi ve Ani Kardiyak Ölümün Önlenmesi Kılavuzu Yorumları

Comments on 2015 ESC Guidelines for the Management of Patients with Ventricular Arrhythmias and the Prevention of Sudden Cardiac Death

A. Deniz ve ark.

2015 ESC ST Yükselmesiz Akut Koroner Sendrom Tedavi Kılavuzu ne yenilikler getirdi?

What is new in 2015 ESC nonST Elevation Acute Coronary Syndrome Guideline?

A. Yıldırım

Cor triatriatum sinister

Kor triatriatum sinister

O. Işık et al.

Retinopathy and asymptomatic atherosclerosis in patients with type 2 diabetes mellitus

Tip 2 diabetes mellituslu hastalarda semptomsuz ateroskleroz ve retinopati

İ. Kocaoğlu et al.

STYME ile başvuran hastaların transfer parametreleri

Transfer parameters in patients admitted to hospital with STEMI

C. Başar et al.

Miyokart enfarktüsünde tromboz ve fibrin oluşumu ile mikrovasküler tıkanmanın gösterilmesi

Microvascular obstruction due to thrombosis and fibrin deposition in myocardial infarction

E. Aslanger et al.

Predictive role of left atrial and ventricular mechanical function in postoperative AF

Ameliyat sonrası AF'yi öngörmeye sol atriyum ve ventrikülün mekanik fonksiyonlarının rolü

Ö. Başaran et al.

Statin discontinuation treatment of hypercholesterolemia

Hiperkolesterolemide statin tedavisinin kesilmesi

L. Tokgözoğlu et al.

Myocardial muscular bridging causing severe hypotension during exercise-ECG test

Egzersiz EKG testi sırasında ciddi hipotansiyon gelişen miyokart köprüleşmesi

G. B. Güler et al.

Carbamazepine-induced atrioventricular block in an elderly woman

Yaşlı bir kadın hastada karbamazepine bağlı atriyoventriküler blok

İ. Can et al.

Capecitabine-induced coronary artery vasospasm

Kapesitabine bağlı koroner arter vazospazmı

U. N. Karakulak et al.

Proximal embolization of Edwards SAPIEN prosthesis

Edwards SAPIEN protezin geriye doğru embolizasyonu

İ. Ö. Yüksel et al.

Inappropriate shock and battery switching to "End of Life"

Uygunsuz şok ve pilin "Tükendi" uyarısı vermesi

İ. Atar et al.

Scorpion envenomation-induced acute thrombotic inferior myocardial infarction

Akrep sokmasına bağlı gelişen akut trombotik inferior duvar miyokart enfarktüsü

A. O. Baykan et al.

Malposition of an atrial pacemaker lead crossing through patent foramen ovale

Patent foramen ovaleden geçen yanlış yerleştirilmiş atriyal kalp pili elektrodu

Y. Karavelioğlu et al.

Left atrial metastasis of Ewing's sarcoma mimicking atrial myxoma

Ewing sarkomun atriyal miksomayı taklit eden sol atriyal metastazi

R. Kurt et al.

An unusual cause of severe tricuspid stenosis

Ciddi triküspit darlığının alışılmadık bir nedeni

M. Toufan et al.

Aort psödoanevrizması

Aortic pseudoaneurysm

A. S. Balcıoğlu et al.

Criss-cross heart with dextrocardia and transposition of the great arteries

Criss-cross kalp ve büyük arterlerin transpozisyonum

T. Kasar et al.

