

Heart rate turbulence and stable coronary artery disease

Kalp hızı türbülansı ve kararlı koroner arter hastalığı

S. Demircan

Elevated bilirubin levels and patients with Gilbert syndrome

Gilbert sendromlu hastalar ve artmış bilirubin düzeyi

E. Gürel, M. K. Tigen

Heart rate turbulence in patients with stable coronary artery disease

Kararlı koroner arter hastalarında kalp hızı türbülansı

O. Baydar et al.

Evaluation of aortic stiffness in Gilbert syndrome patients

Gilbert sendromlu hastalarda aort sertliğinin değerlendirilmesi

S. Yüce et al.

The use of flecainide in critical neonates and infants

Kritik yenidoğan ve süt çocuklarında flekainid kullanımı

Y. Ergül et al.

Red cell distribution width and contrast-induced nephropathy

Eritrosit dağılım genişliği ve kontrast madde nefropatisi

D. Ç. Akkoyun et al.

Epicardial adipose tissue and P wave and QT dispersions

Epikardiyal adipöz dokunun P dalga ve QT dispersiyonu

Y. Çiçek et al.

Koroner arter baypas cerrahisinde radyal arter

Coronary artery bypass surgery and radial artery

M. Işık et al.

Resistant spontaneous coronary artery spasm

Dirençli spontan koroner arter spazmı

K. Keskin et al.

Ventriküler septal defekt onarımı sonrası gelişen çift odacıklı sağ ventrikül

Double-chambered right ventricle after repair of a ventricular septal defect

O. Işık et al.

Arrhythmogenic right ventricular cardiomyopathy in monozygotic twin sisters

Aritmojenik sağ ventrikül kardiyomyopatisi bulunan tek yumurta ikizi kız kardeşler

M. A. Astarcioglu et al.

A case of Mobitz type II atrioventricular block successfully managed with digoxin-specific Fab antibody fragments

Mobitz tip II atriyoventriküler bloklu olgunun digoksin-spesifik Fab antikoru ile başarılı tedavisi

M. A. Tatlısu et al.

Total femoral artery thrombosis due to failure of the ProStar device

ProStar cihazı başarısızlığı nedeniyle femoral arterin trombüs ile tam tıkanması

İ. Ö. Yüksel et al.

Volumetric and functional assessment of a left ventricular aneurysm

Sol ventrikül anevrizmasının volümetrik ve fonksiyonel değerlendirilmesi

A. Nemes et al.

A rare variation in drainage of total anomalous pulmonary venous return

Total anormal pulmoner venöz dönüşün nadir bir varyasyonu

A. H. Gürsu et al.

A thrombus trapped in a patent foramen ovale in a patient with acute pulmonary embolism

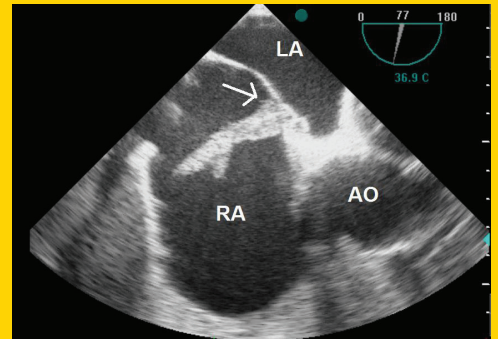
Akut pulmoner emboli hastasında foramen ovale açıklığına takılmış trombüs

M. Doğan et al.

Aortic valve papillary fibroelastoma presenting as transient ischemic attack

Geçici iskemik atakla ortaya çıkan aort kapağı papiller fibroelastomu

M. Çap et al.

**TÜRK
KARDİYOLOJİ
DERNEĞİ
ARŞİVİ**ARCHIVES
OF THE
TURKISH
SOCIETY OF
CARDIOLOGY

A thrombus trapped in a patent foramen ovale in a patient with acute pulmonary embolism. M. Doğan et al.

Cilt/Volume 43, Sayı/Number 7

**TÜRK
KARDİYOLOJİ
DERNEĞİ**TURKISH
SOCIETY OF
CARDIOLOGY