

Depression is a systemic disease

Depresyon sistemik bir hastalıktır

M. A. Noyan

Major depressive disorder in chronic heart failure patients

Kronik kalp yetersizliği olan hastalarda majör depresyon

G. Kozdağ et al.

Determinants of iatrogenic femoral pseudoaneurysm

İyatrojenik femoral psödoanevrizma belirteçleri

F. Erol et al.

Q wave in (-)aVR in myocardial infarction

Miyokart enfarktüsünde (-)aVR'de Q dalgası

L. Pourafkari et al.

Transcatheter aortic valve implantation in the presence of hematologic malignancies

Hematolojik malignite varlığında transkateter aort kapak yerleştirilmesi

C. Sarı et al.

Depression and anxiety in parents of children undergoing cardiac catheterization

Kalp kateterizasyonu yapılan çocukların anne ve babalarında depresyon ve anksiyete

A. Üzger et al.

Pulmonary and ventricular functions in children with repaired tetralogy of Fallot

Düzeltilmiş Fallot tetralojili çocuklarda akciğer ve ventrikül fonksiyonları

S. Demirpençe et al.

A rare coronary anomaly with masked diagnosis

Tanı konulamamış nadir bir koroner anomali

D. Aktaş et al.

An unusual thrombolytic therapy decision in prosthetic valve thrombosis during early pregnancy

Erken dönem gebelikte protez kapak trombozuna yönelik sıradışı trombolitik tedavi kararı

E. Köklü et al.

Kounis syndrome during a transurethral prostatectomy

Transüretral prostatektomi sırasında Kounis sendromu

A. H. Ateş et al.

Percutaneous transcatheter closure of a descending aorta to vertebral venous plexus fistula

Perkütan transkateter inen aorta vertebral venöz pleksus fistül kapatılması

M. O. Bulut et al.

Non-surgical treatment of a right ventricle puncture during diagnostic pericardiocentesis

Tanısal perikardiyosentez sırasında gelişen sağ ventrikül ponksiyonunun ameliyatsız tedavisi

E. Güler et al.

Catheter ablation of ventricular arrhythmia originating in the tricuspid annulus

Triküspit anülüs kaynaklı ventrikül aritmisinde kateter ablasyonu

A. T. Alper et al.

How to perform an endomyocardial biopsy?

Endomiyokardiyal biyopsi nasıl yapılmalı?

C. Tschöpe et al.

A case of Gerbode-type ventricular septal defect and mitral anterior valve cleft with severe regurgitation

Gerbode tip ventriküler septal defekt ve ileri mitral yetersizlikli mitral ön kapak yarığı olan bir olgu

H. A. Kasapkara et al.

Concomitant presence of blood cyst and atrial septal defect

Kan kisti ve atriyal septal defekt birlikteliği

T. Turan et al.

Mitral valve myxoma

Mitral kapak miksoması

M. Yaman et al.

Common atrium

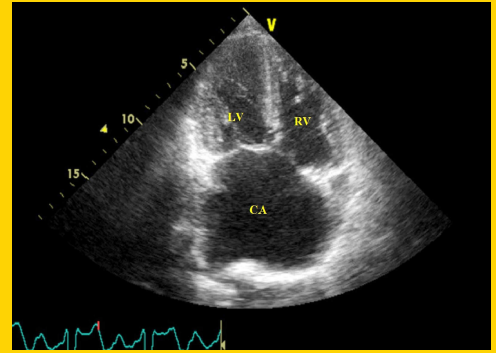
Ortak atriyum

S. Demirelli et al.

One sinus, three arteries

Bir sinüs, üç arter

A. Q. Fumero et al.

**TÜRK
KARDİYOLOJİ
DERNEĞİ
ARŞİVİ**ARCHIVES
OF THE
TURKISH
SOCIETY OF
CARDIOLOGY

Common atrium. S. Demirelli et al.

Cilt/Volume 43, Sayı/Number 6

**TÜRK
KARDİYOLOJİ
DERNEĞİ**TURKISH
SOCIETY OF
CARDIOLOGY